



## DOULEURS PELVIENNES AIGUËS DE L'ENFANT ET DE L'ADOLESCENTE: LA TORSION OVARIENNE

Eléonore Blondiaux, Rebecca Jourjon, Chiara Sileo, Hubert  
Ducou le Pointe

# Introduction

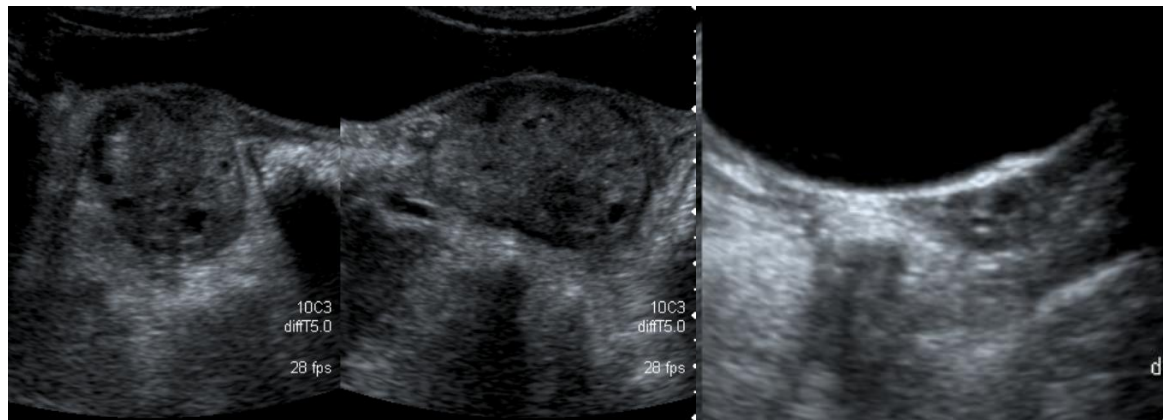
- Les torsions ovariennes représentent 3 % douleurs abdominales chez l'enfant et 15% de toutes les torsions ovariennes
- Elles surviennent plus fréquemment sur ovaire sain chez l'enfant par rapport à l'adulte (51% versus 64-82%)

Ngo et al. *Pediatr. Radiol* 2015

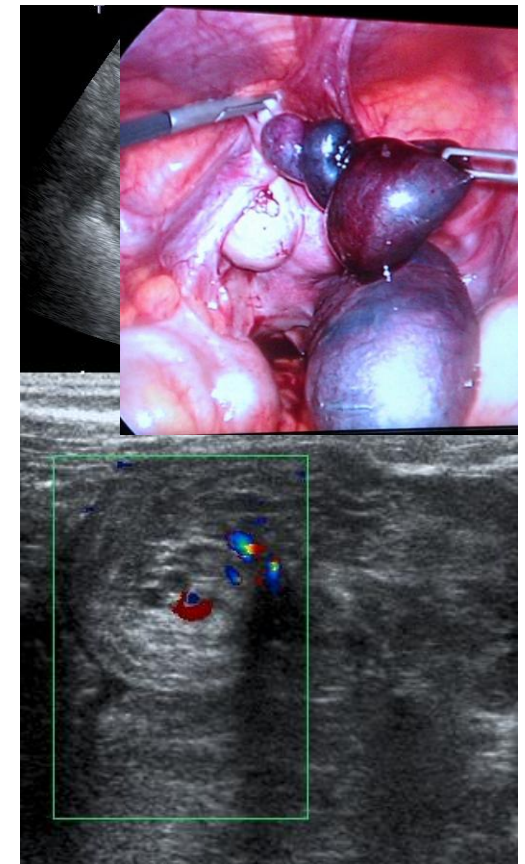
- Diagnostic difficile
  - Les signes cliniques sont peu spécifiques
  - Pas d'échographie endovaginale
- Performances de l'échographie variables
  - Sensibilité: **45-74%**

1. Douleur pelvienne aiguë latéralisée associée à des nausées ou à des vomissements
2. Le diagnostic repose sur l'échographie
  - Augmentation de la taille de l'ovaire
  - Médialisation de l'ovaire
  - Répartition périphérique des follicules
  - Signe du tour de spire et épaissement de la trompe
  - Interruption de la vascularisation
  - Epanchement péritonéal

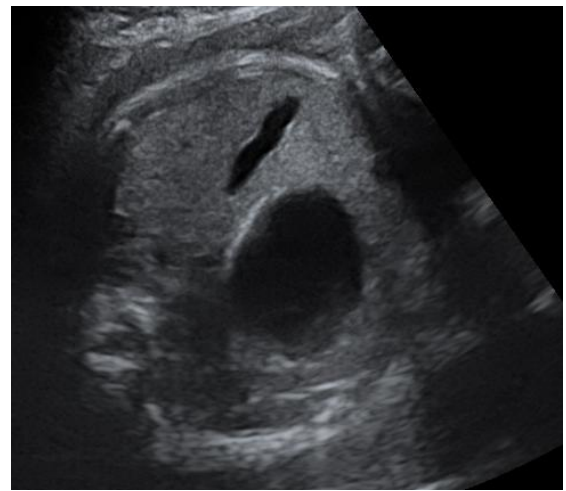
2 ans



12 ans

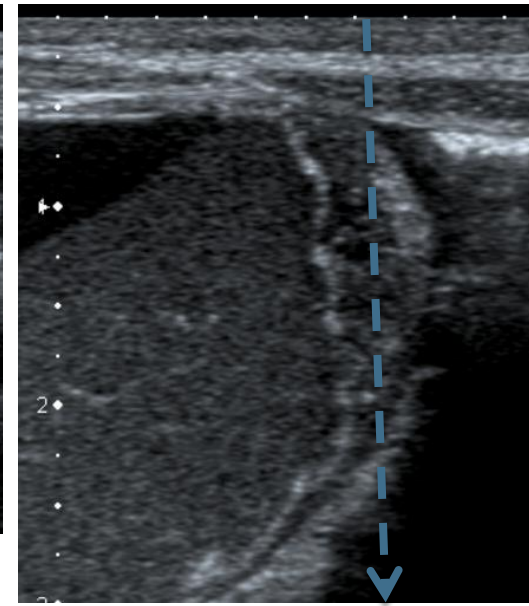
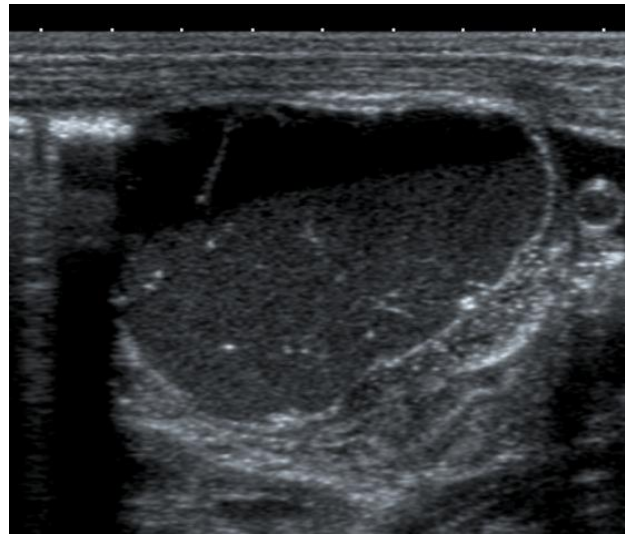


# Torsion sur kyste ovarien de diagnostic anténatal

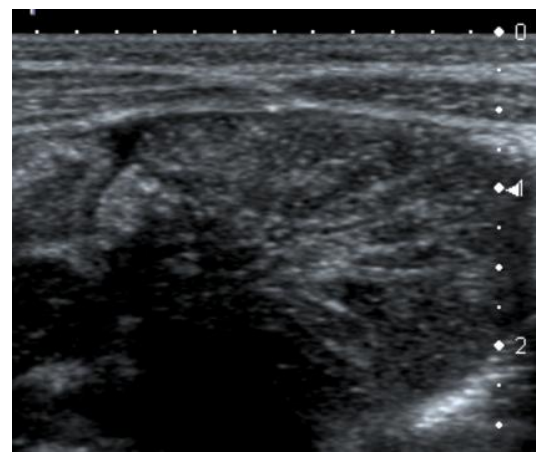


34SA

J0

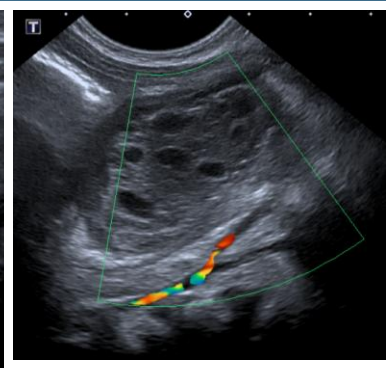
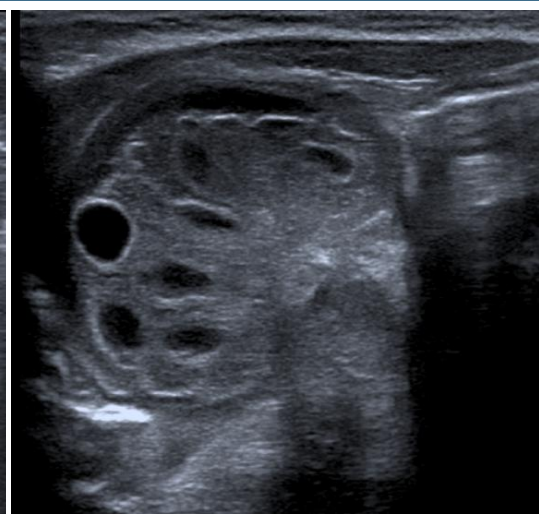
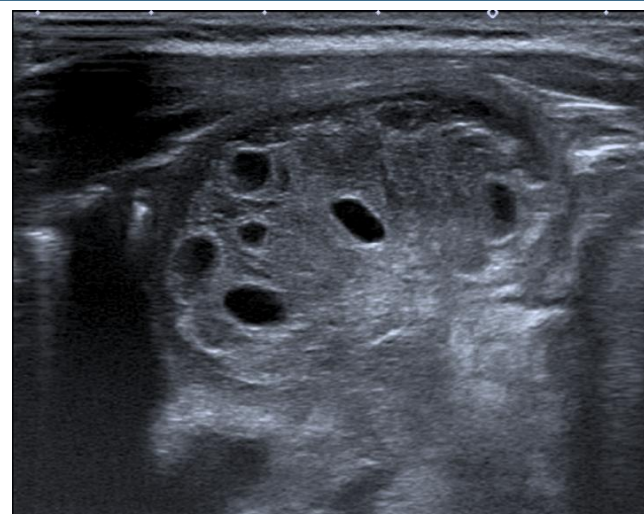


Torsion sur kyste ovarien vu sur l'échographie du 3<sup>ème</sup> trimestre

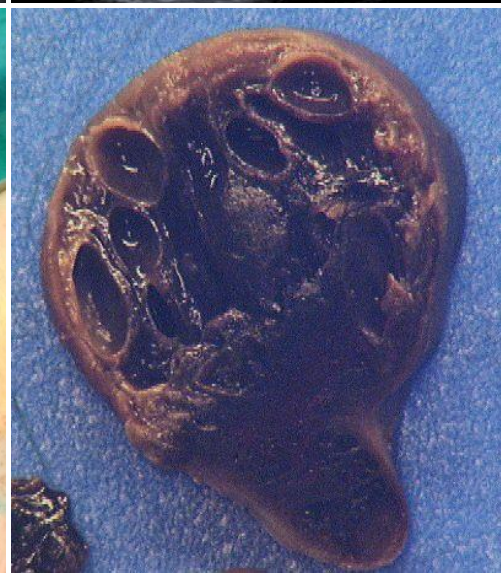
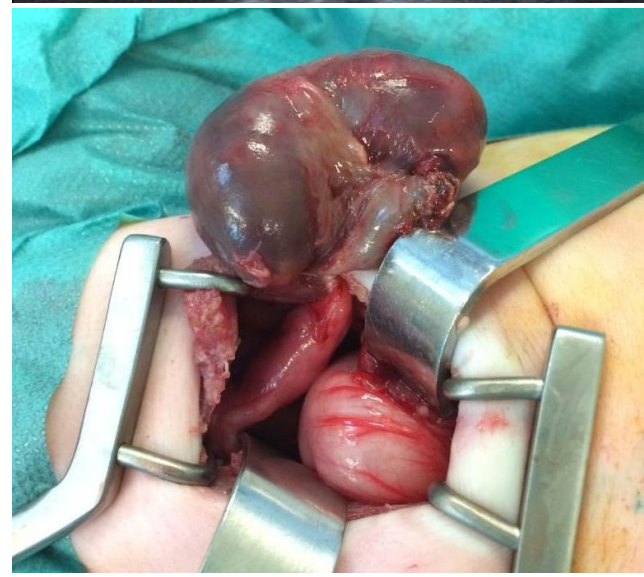
# Torsion ovarienne du nourrisson sans masse

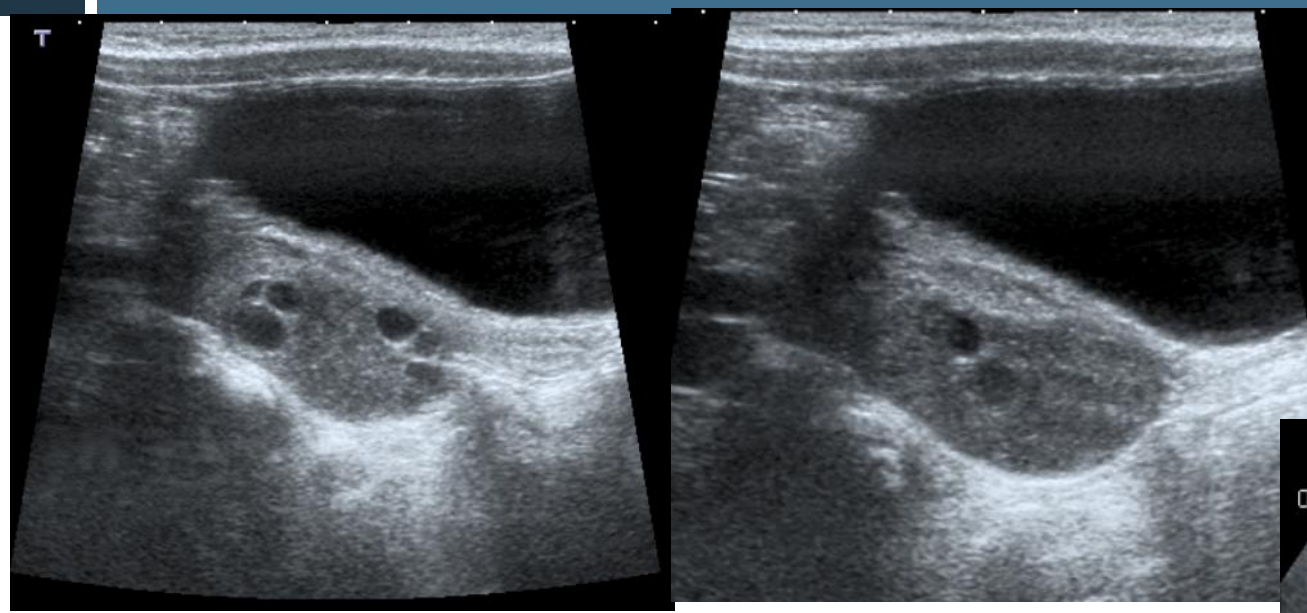
2 mois,  
douleurs  
abdominales



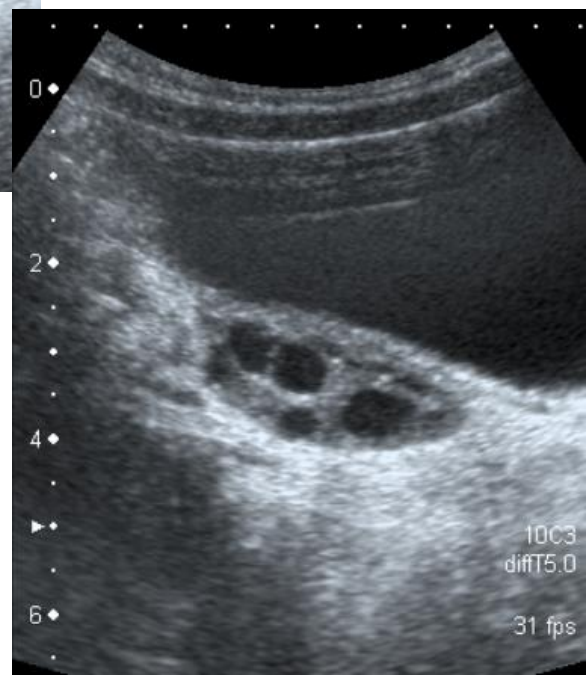
Clinique  
frustrante chez le  
nourrisson



# Torsion sans masse



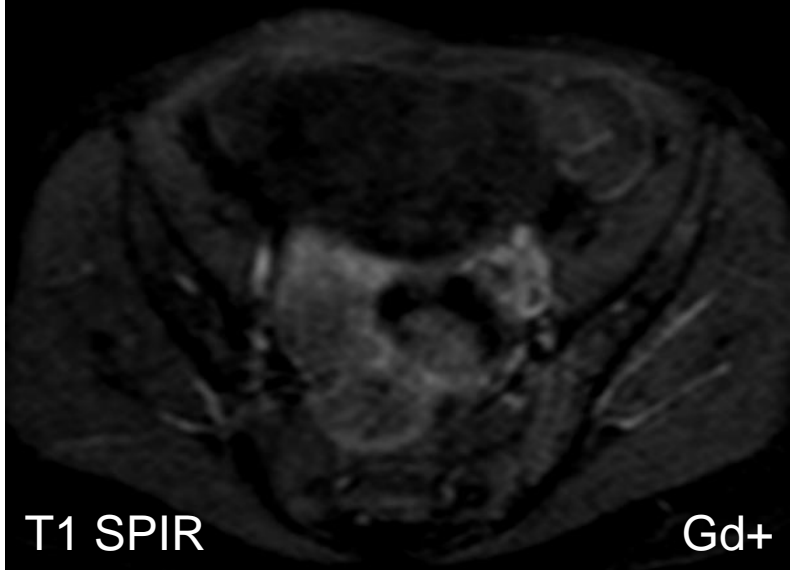
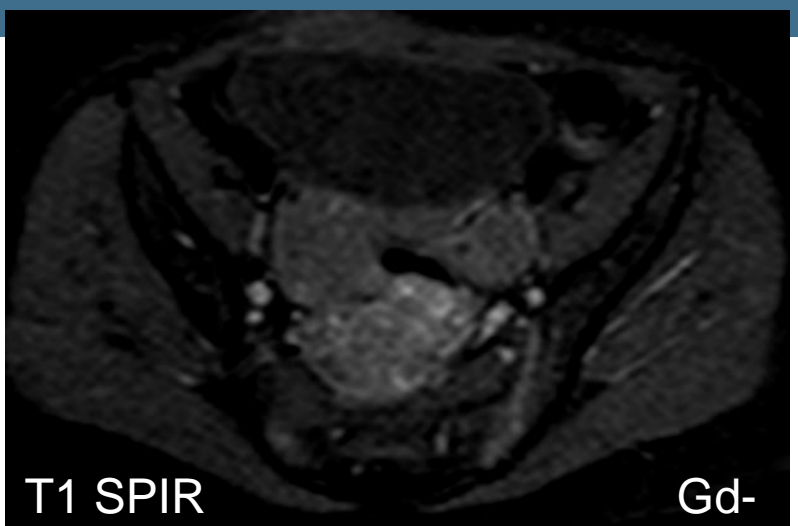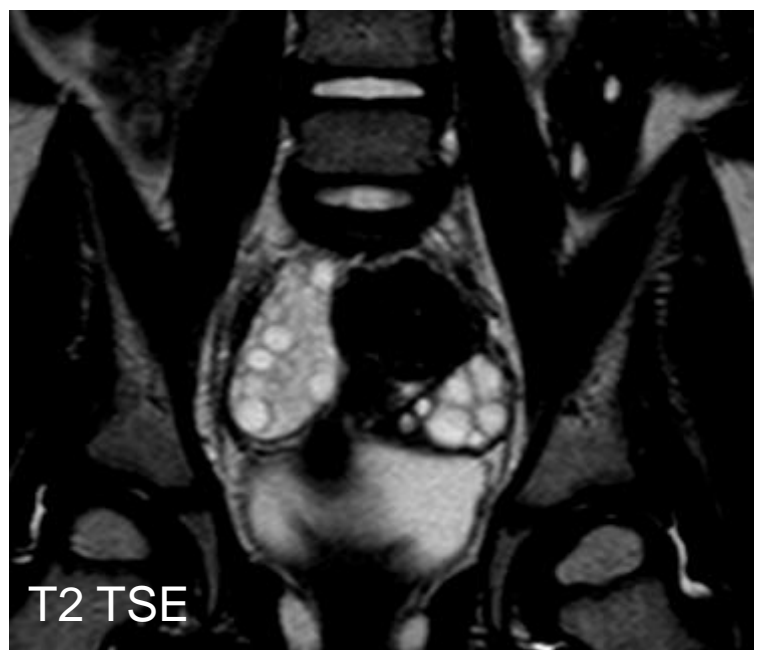
Ovaire droit



Ovaire gauche

2 ans, douleurs de la fosse iliaque droite

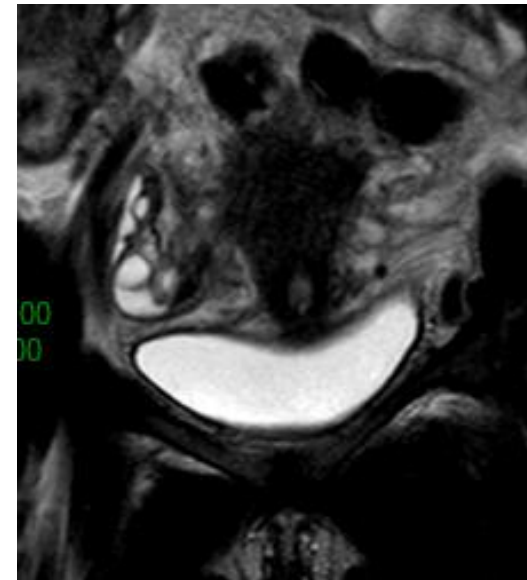
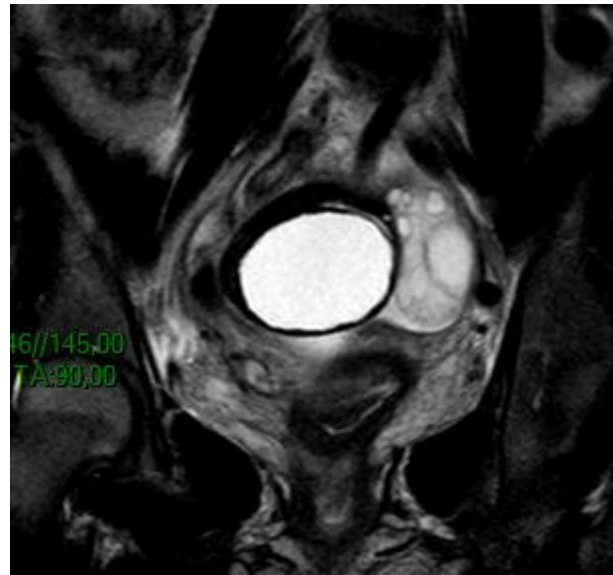
# Torsion sans masse



# Torsion sur kyste paratubaire

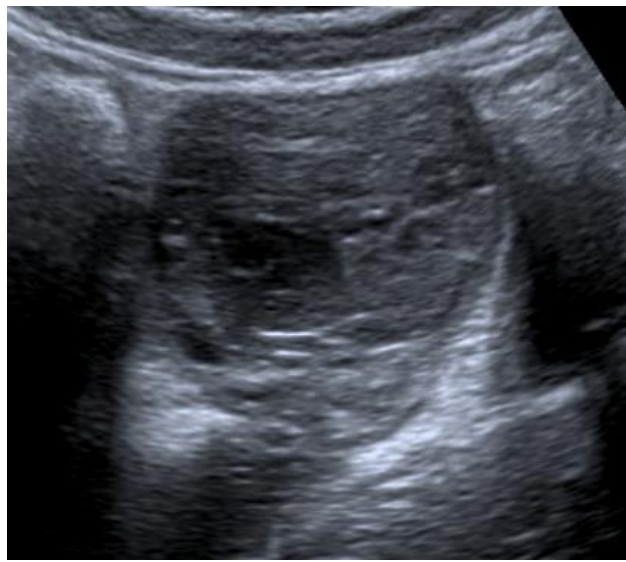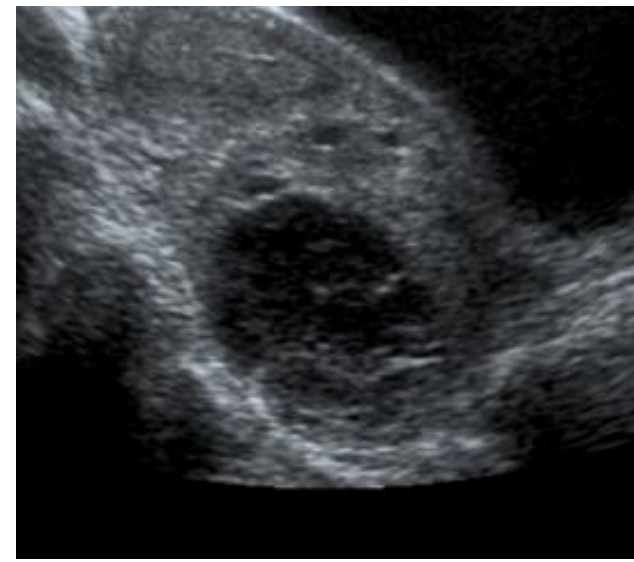
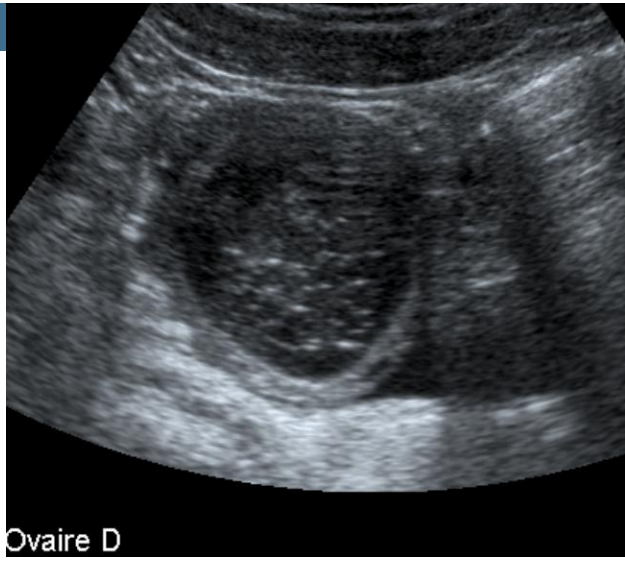
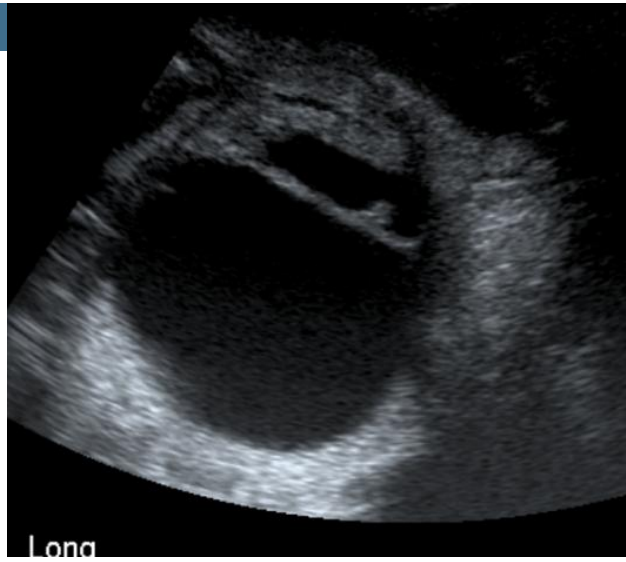
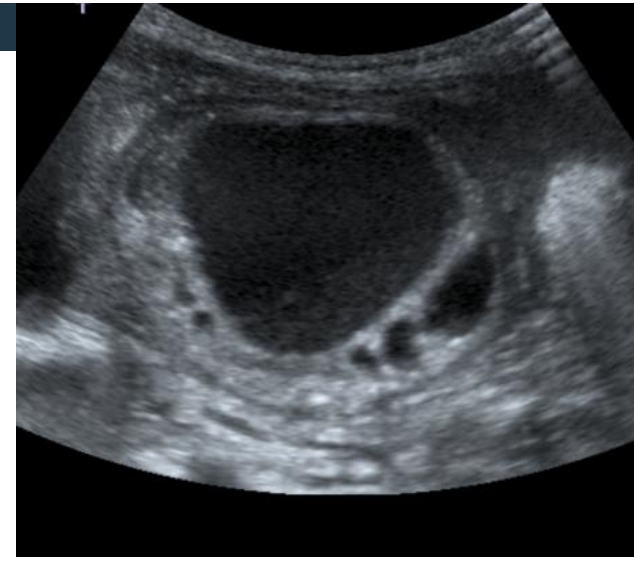17 ans, douleurs FIG

Torsion de l'ovaire  
gauche sur kyste  
paratubaire

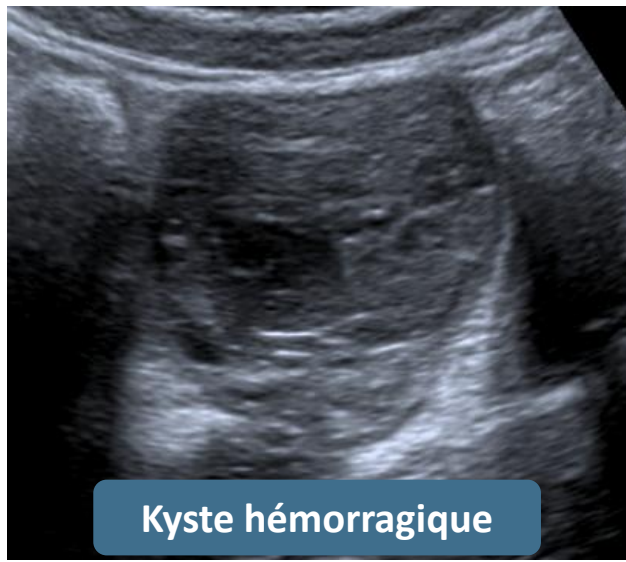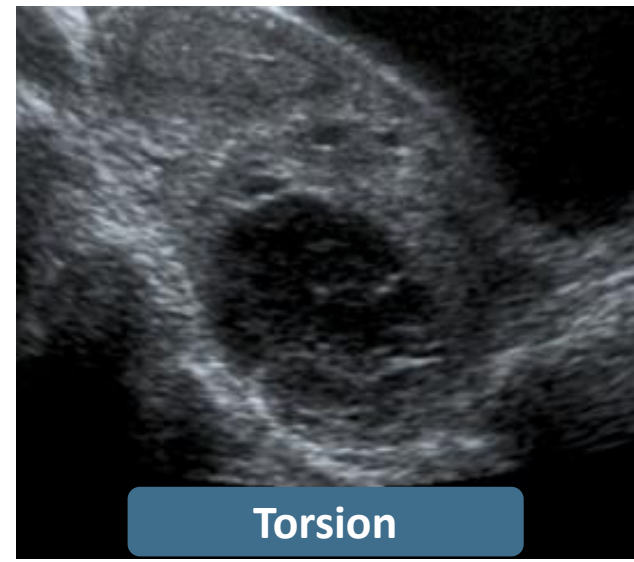
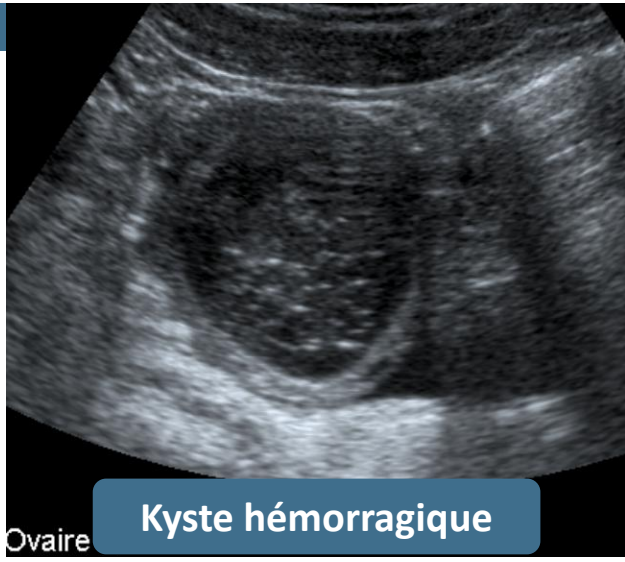
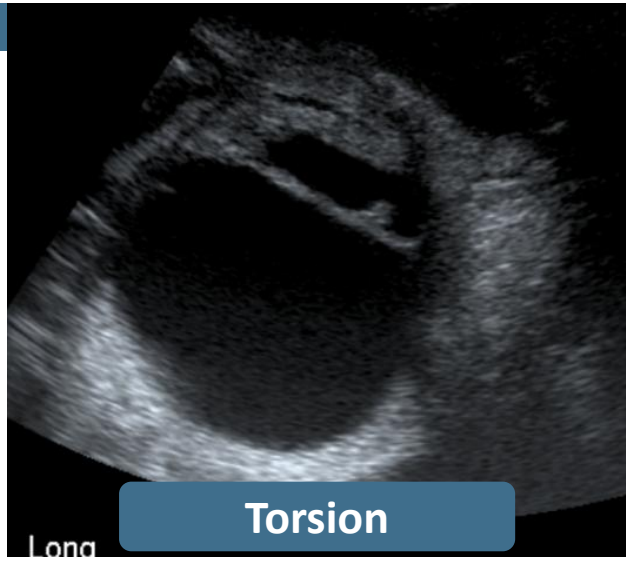
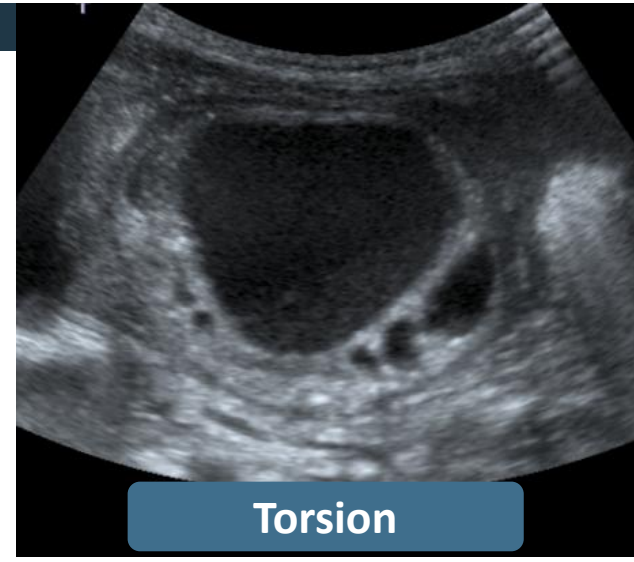




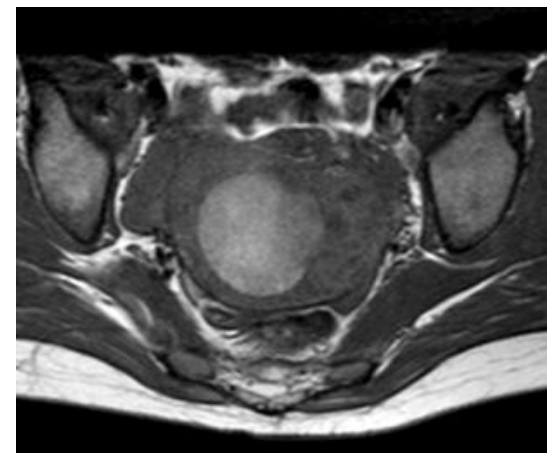
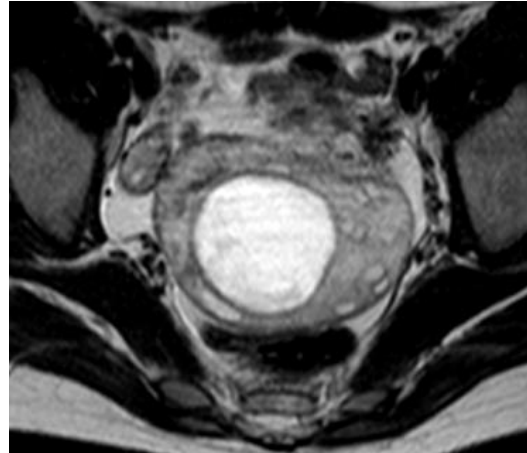
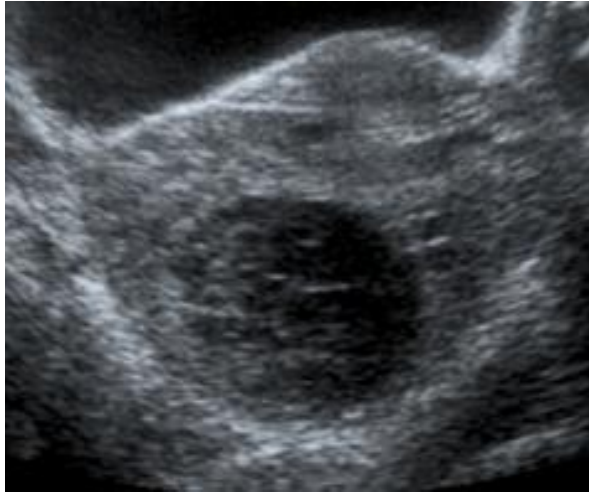# Torsion ovarienne versus kyste hémorragique



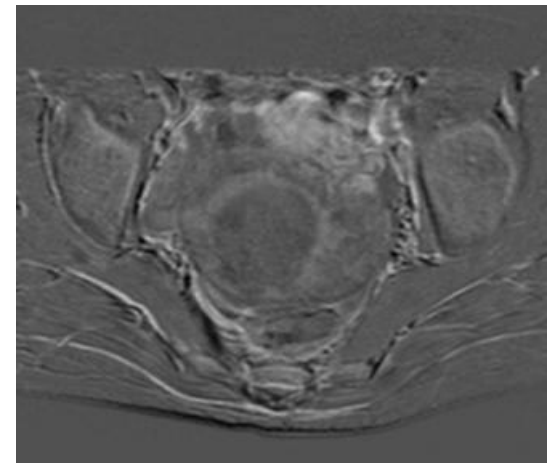
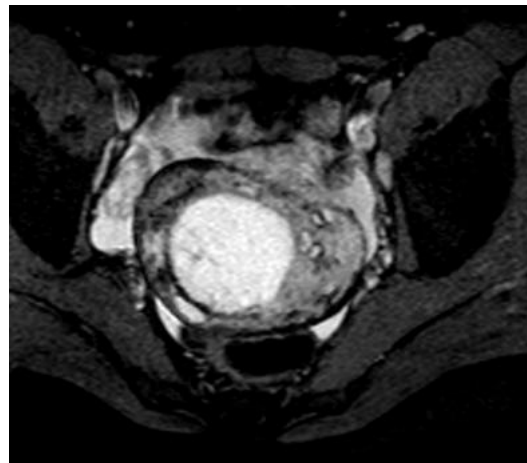
# Torsion ovarienne versus kyste hémorragique



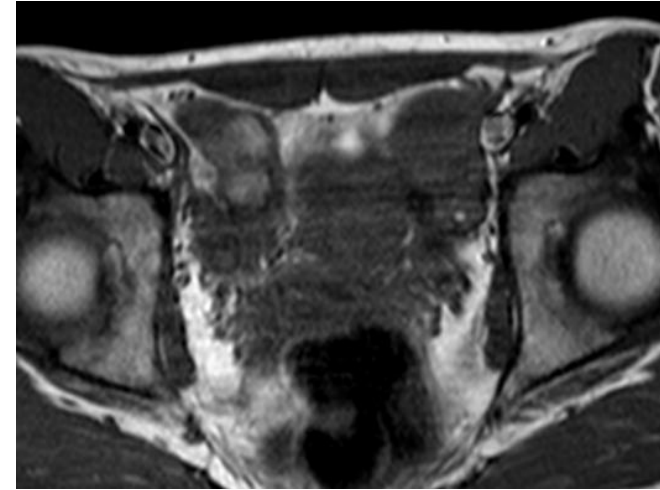
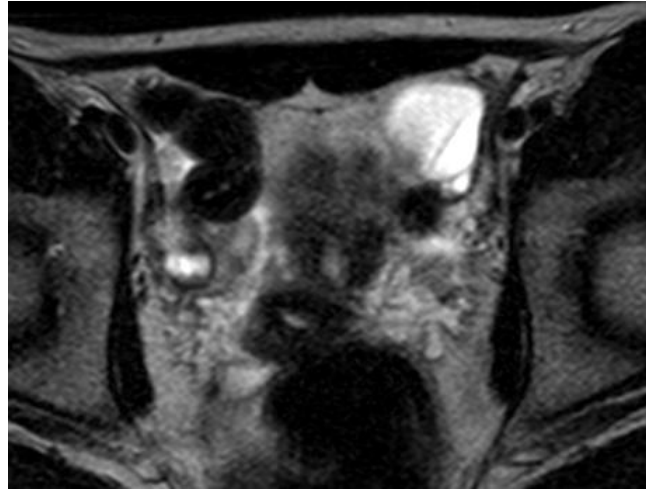
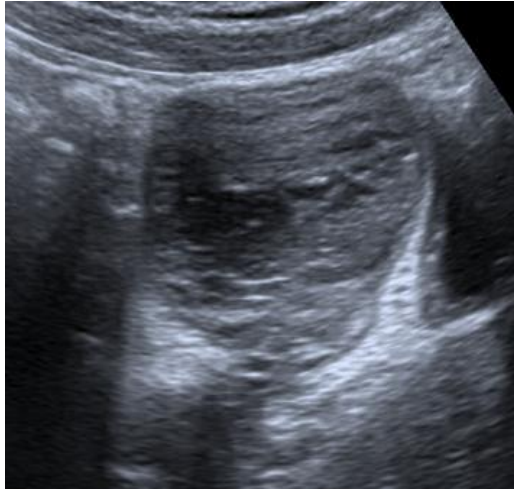
## Torsion ovarienne sur kyste hémorragique



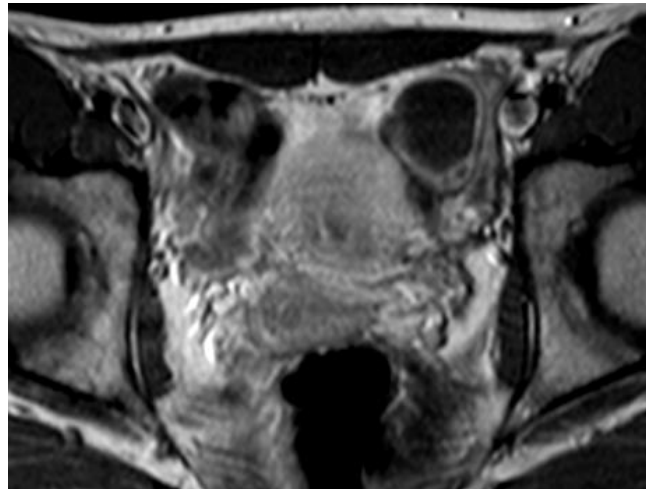
Douleurs pelviennes  
d'apparition brutale avec  
vomissements chez une  
enfant de 14 ans



# Doute torsion versus kyste hémorragique



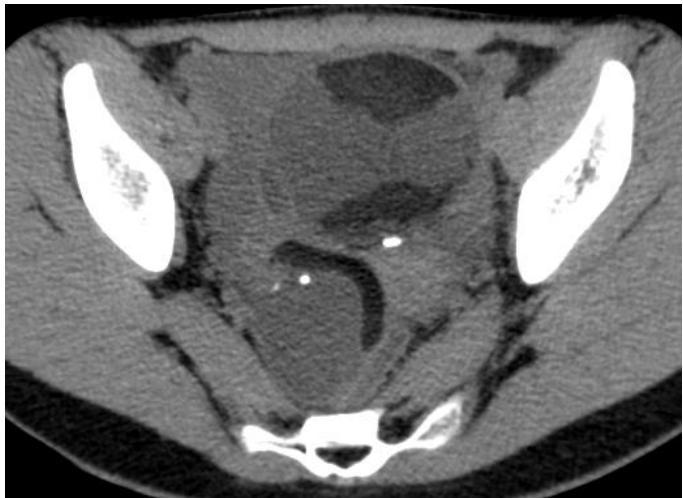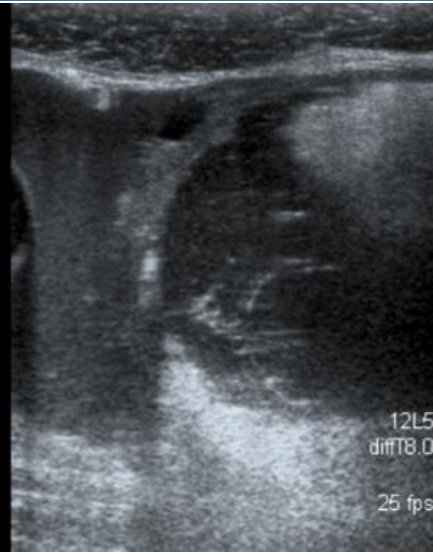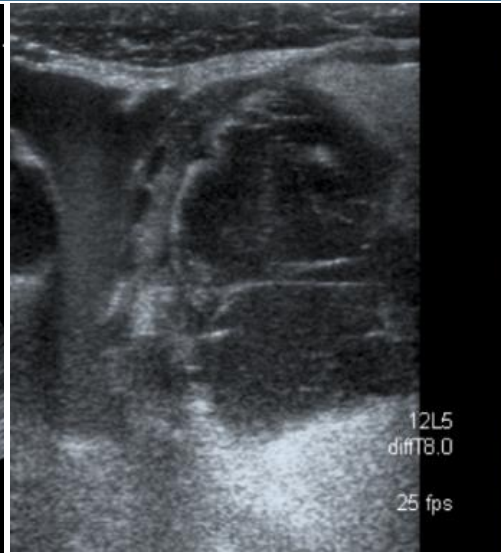
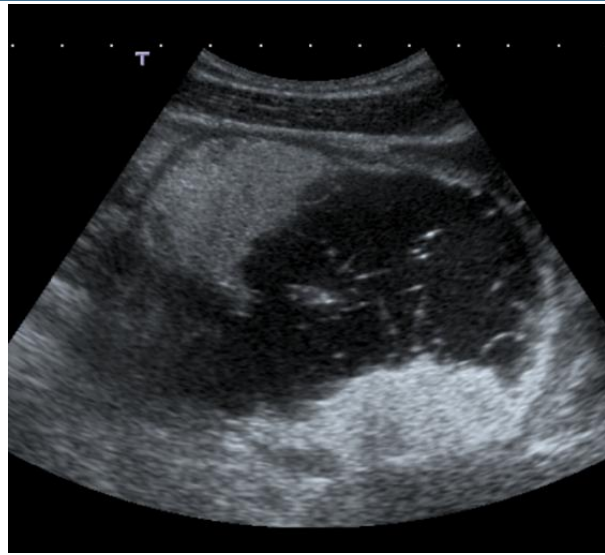
Douleurs pelviennes  
d'apparition brutale  
depuis 5 jours,  
nausées, 14 ans



Kyste hémorragique sans  
torsion

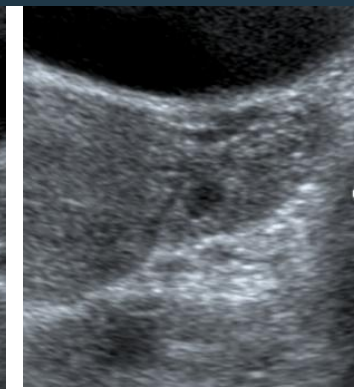
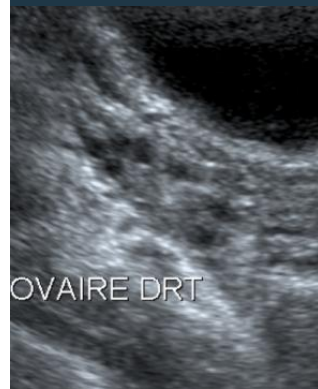# Torsion sur tumeur

14 ans,  
douleurs  
pelviennes  
d'apparition  
brutale

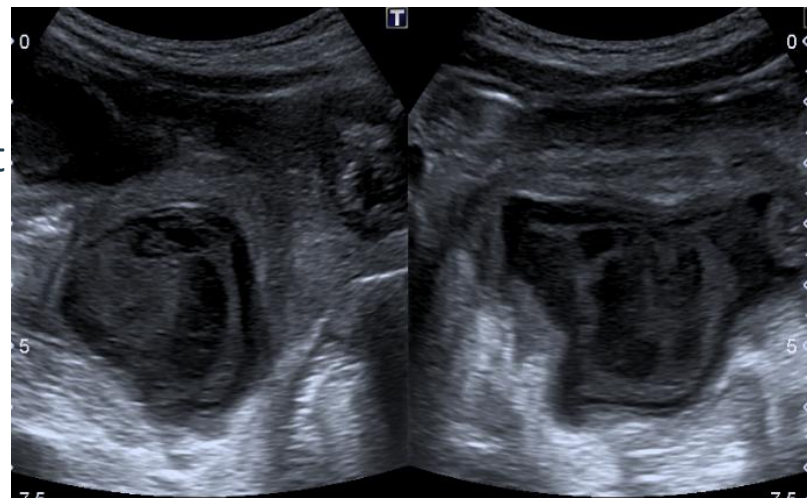
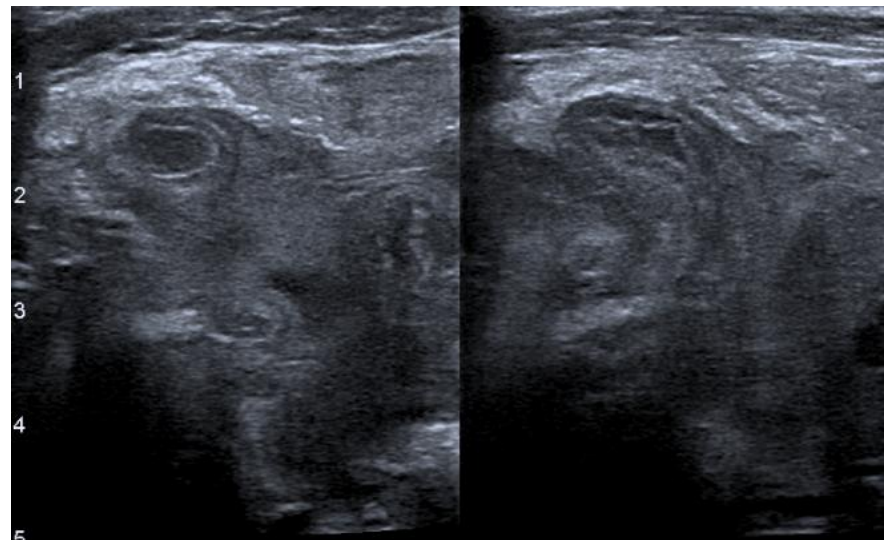
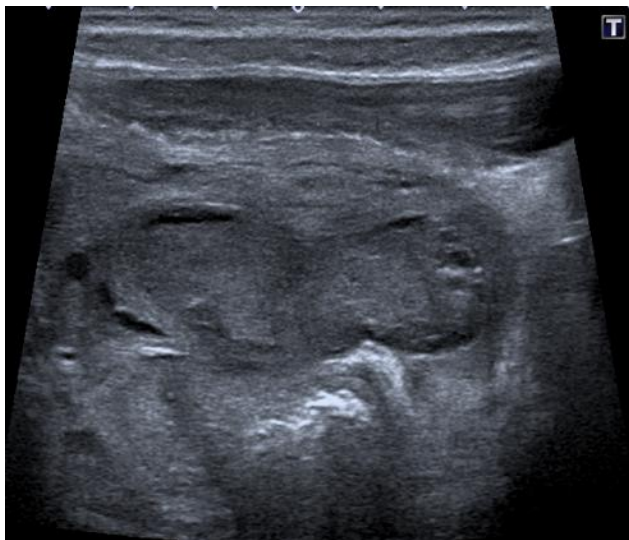

10% de  
tératomes  
bilatéraux

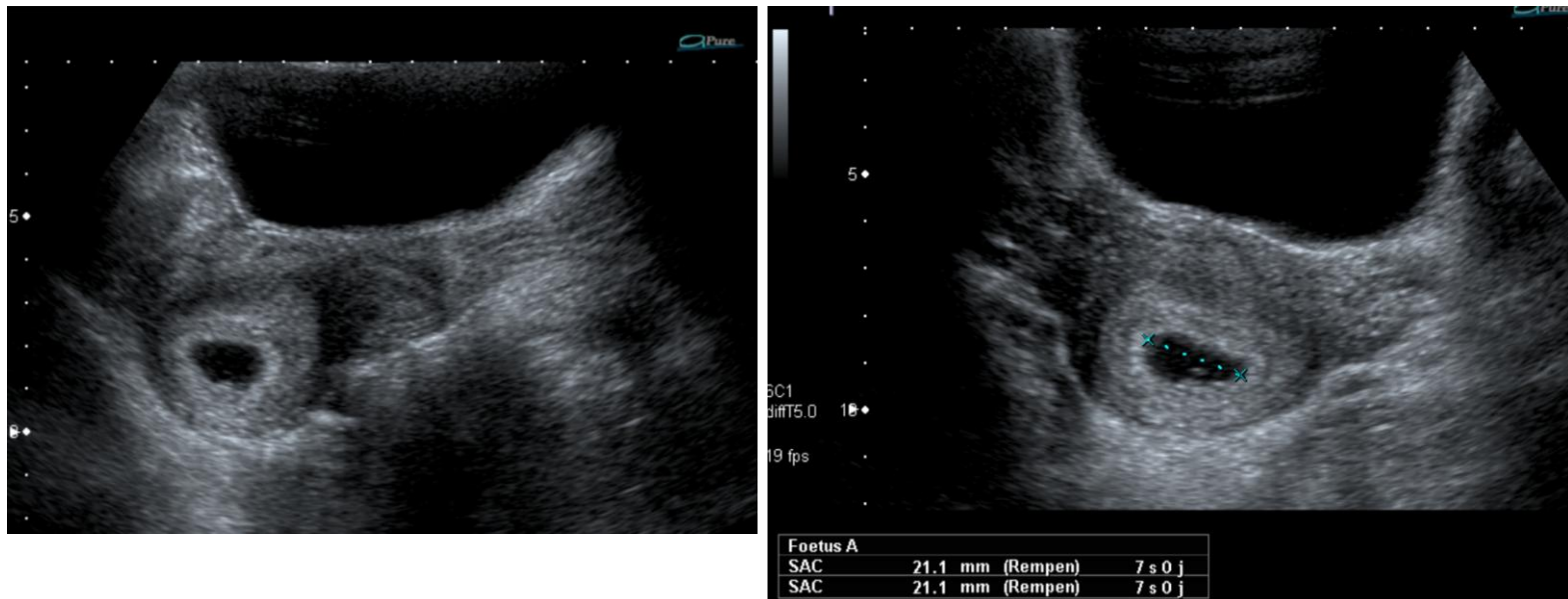
A 1 mois de la tumorectomie



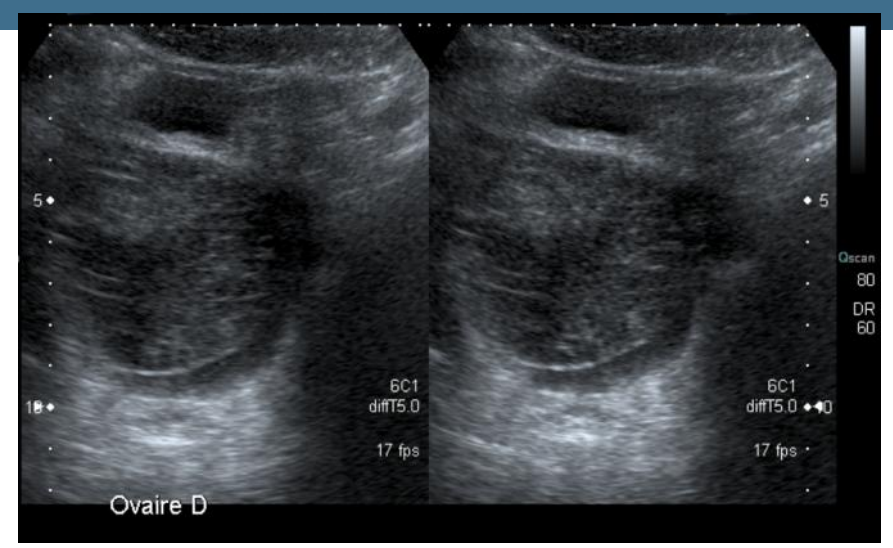
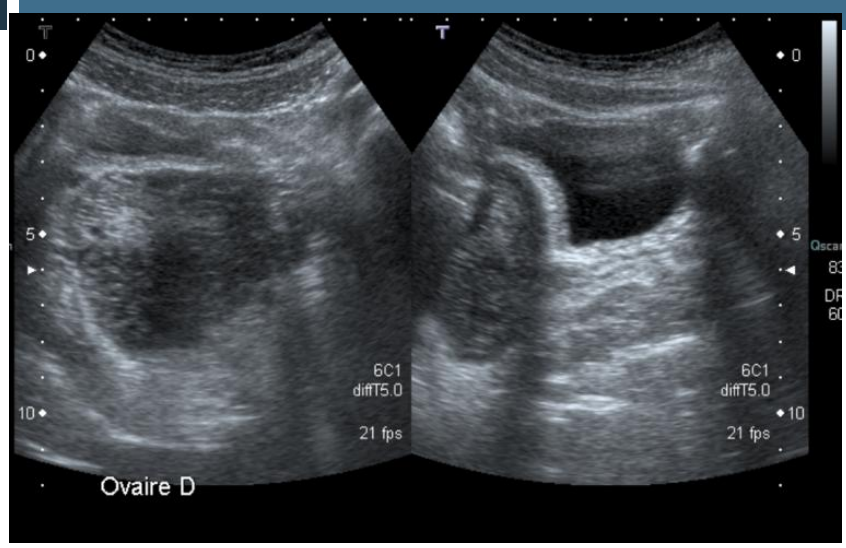
# Abcès appendiculaire



3 ans, fièvre, douleurs pelviennes et  
diarrhée

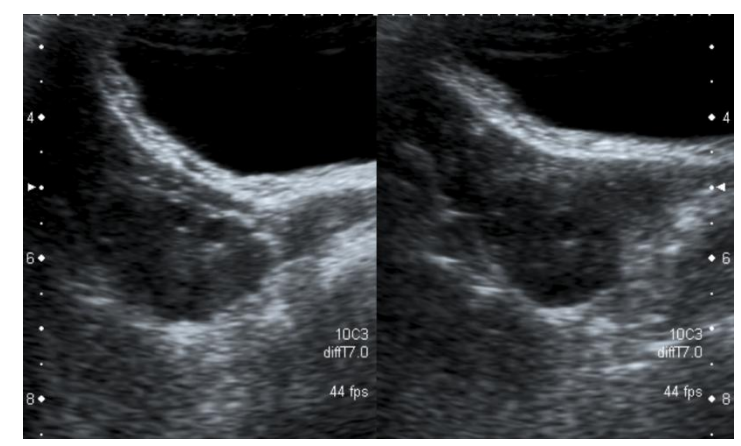


15 ans, douleurs pelviennes fulgurantes, nausées -> dosage des B-HCG



10 ans, douleurs de la fosse iliaque droite depuis 7 jours et nausées

➔ Coelioscopie, détorsion ovarienne



A 1 mois



# Conclusion

- Chez l'enfant: penser à la torsion ovarienne devant une asymétrie de taille des ovaires
- Chez l'adolescente:
  - Torsion sur masse
  - Torsion versus kyste hémorragique
  - = problématique identique à celle rencontrée chez l'adulte
    - IRM en urgence
    - Coelioscopie exploratrice